

REFERENCE

PLAIE OUVERTE AU MOLLET / p1

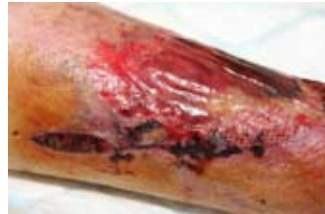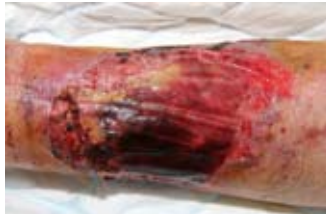Dame née en 1917

08 11 2011: admission aux urgences

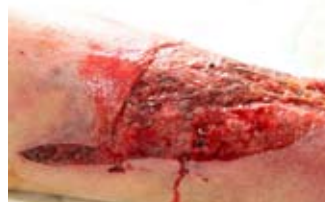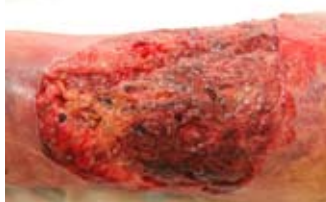Plaie ouverte antérieure au mollet gauche, de la profondeur de l'hypoderme, en forme de V et d'environ 15 cm de long.

LEYSEN Théo
Hôpital IMELDA
Bonheiden

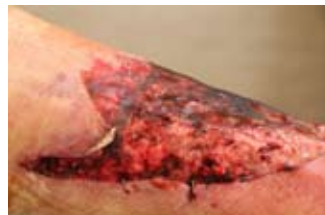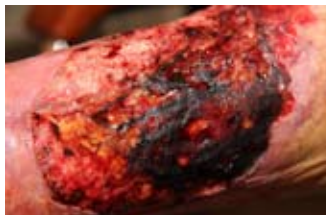Debrisoft avant le traitement 1 14 11 2011



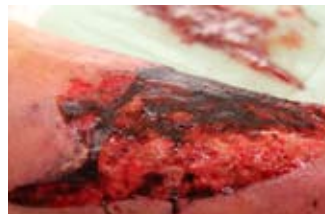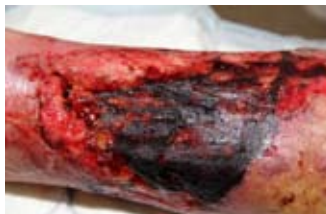Debrisoft après le traitement 1, sans analgésiques ou narcose



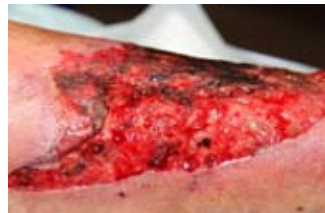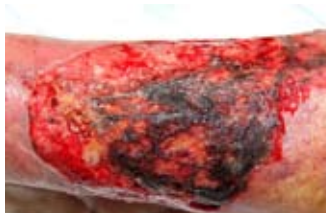Debrisoft après le traitement 1 15 11 2011



Debrisoft avant le traitement 2 16 11 2011



Debrisoft après le traitement 2, sans analgésiques ou narcose 16 11 2011

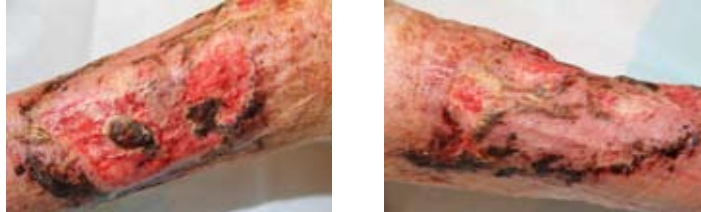

REFERENCE

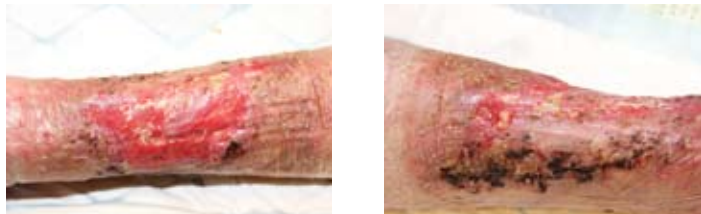PLAIE OUVERTE AU MOLLET / p2

RÉALISATION D'UNE GREFFE DE PEAU FINE SOUS NARCOSE 21 11 2011

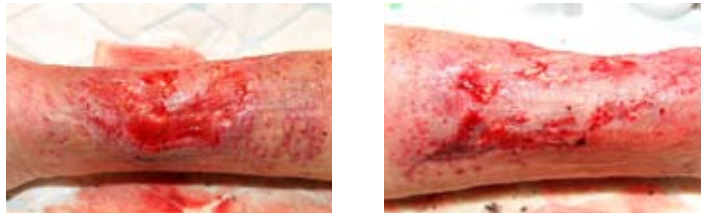
Traitement avec Debrisoft 13 12 2011



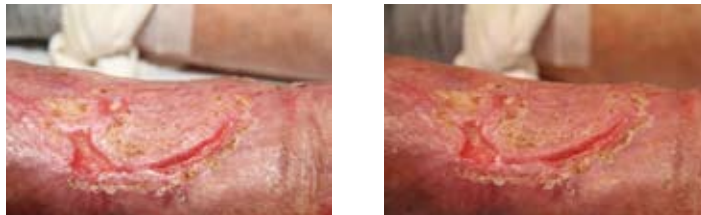Debrisoft avant le traitement 3 26 12 2011



Debrisoft après le traitement 3, sans analgésiques ou narcose 26 12 2011



Résultat Debrisoft 27 01 2012



POURQUOI DEBRISOFT

FACILE A UTILISER

AGE DU PATIENT (narcose à 94 ans?)

PRESENCE DE TISSUS MORTS

PEUT ETRE APPLIQUE PAR UN INFIRMIER

RESULTAT DIRECT SANS LOURDE ACTION INVASIVE

PAS DE DOULEUR POUR LE PATIENT

RAPPORT PRIX – RESULTAT POSITIF

Debrisoft est un produit Lohmann & Rauscher

Laboratoires Lohmann & Rauscher s.a.

Rue des Pontons 25

B-4032 Liège (Chênée)

Tél.: 04 367 97 11

Fax: 04 367 97 33

info@be.LRmed.com

www.Lohmann-Rauscher.be

REFERENCE 6 F 17 02 2012